

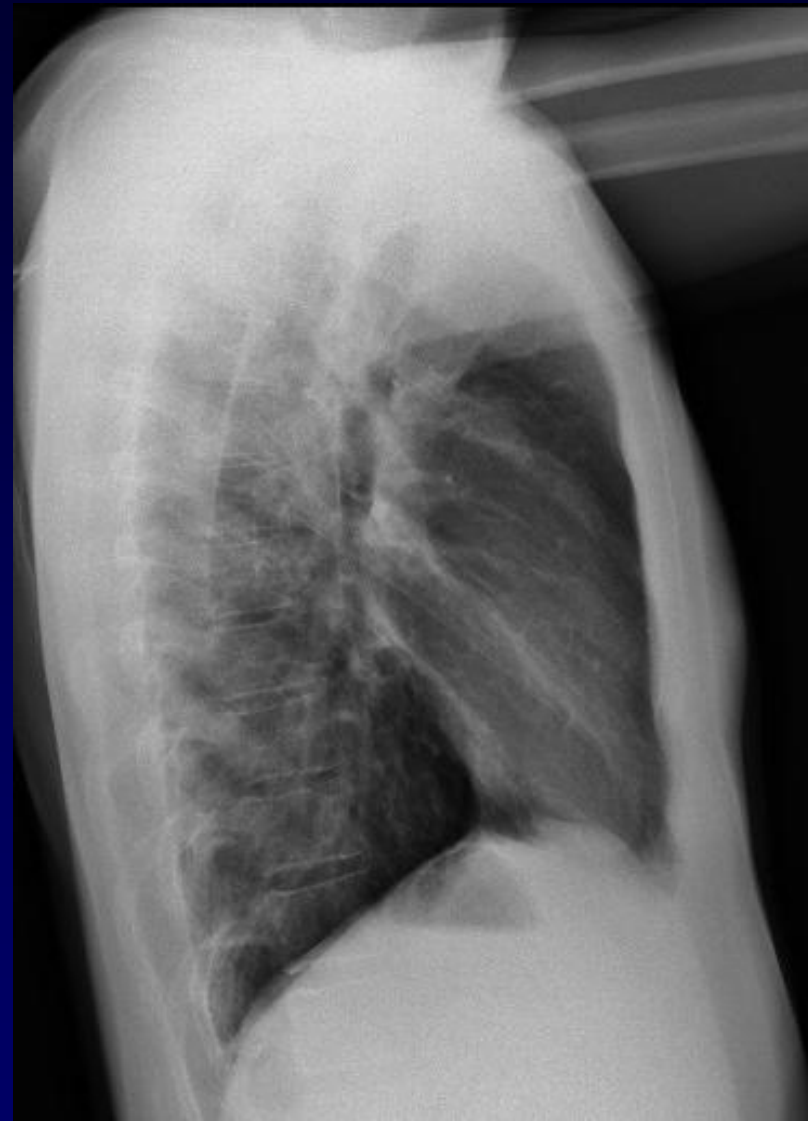
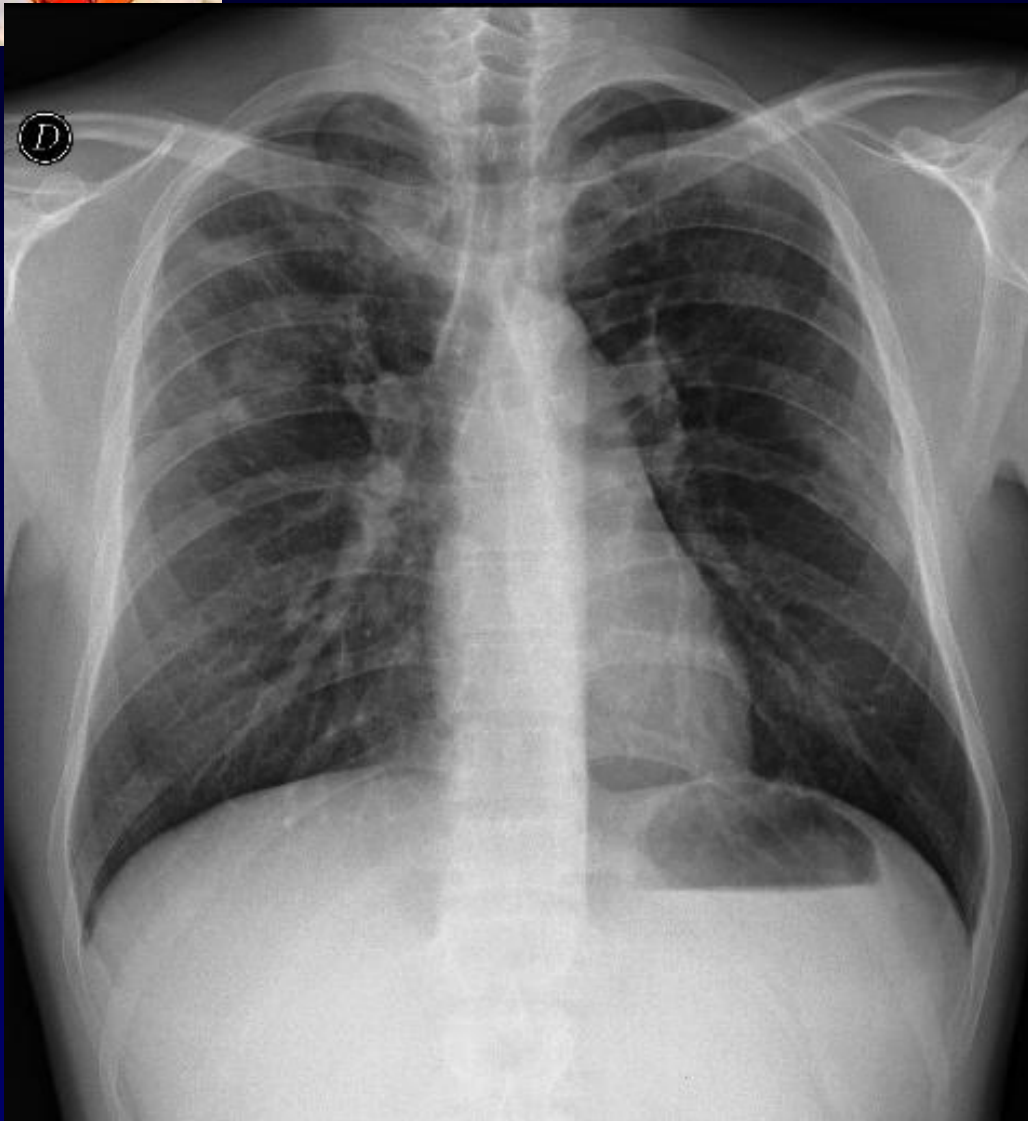


**Homme de 30 ans**

**Radiographie du thorax dans le cadre  
d'embauche de la médecine du travail à  
l'hôpital.**

**Patient asymptomatique.**

**Absence d'antécédent particulier**



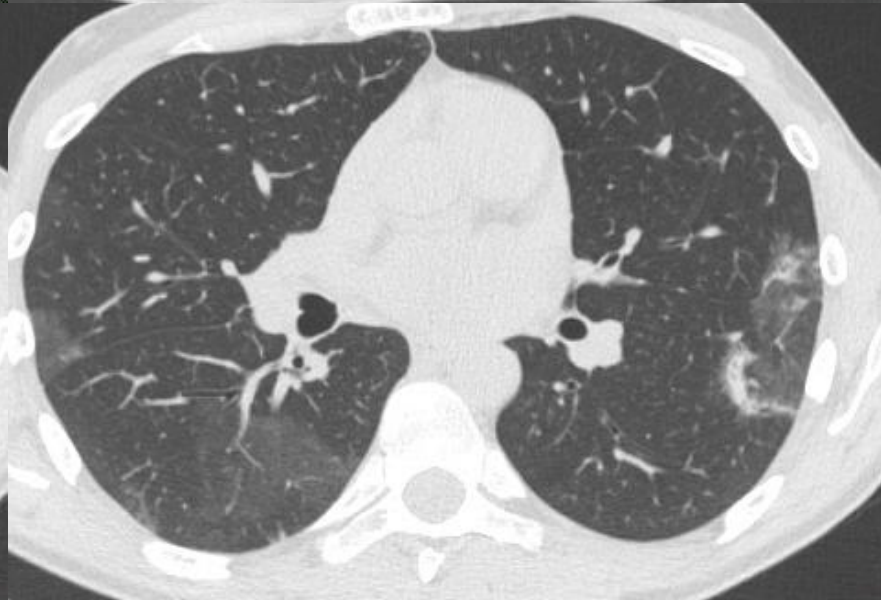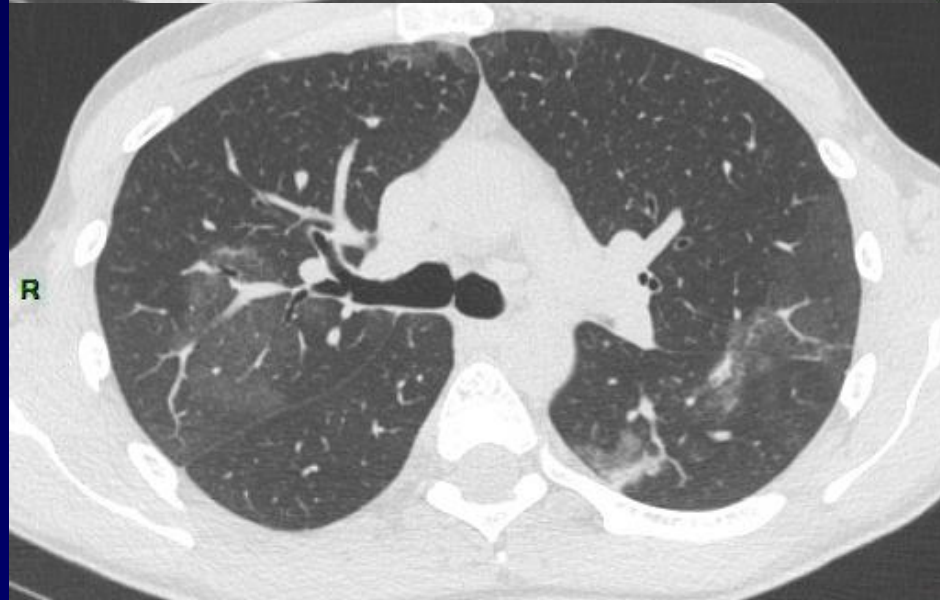
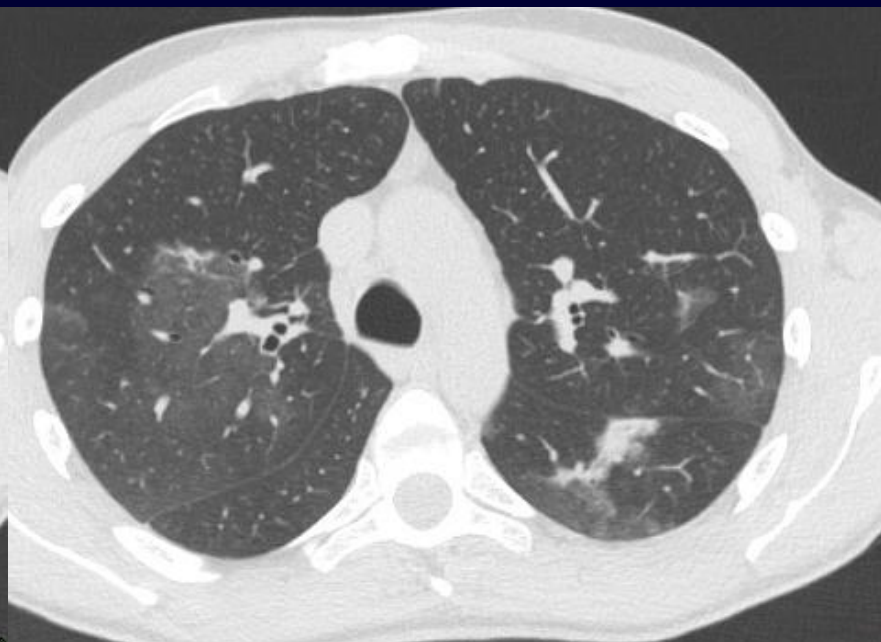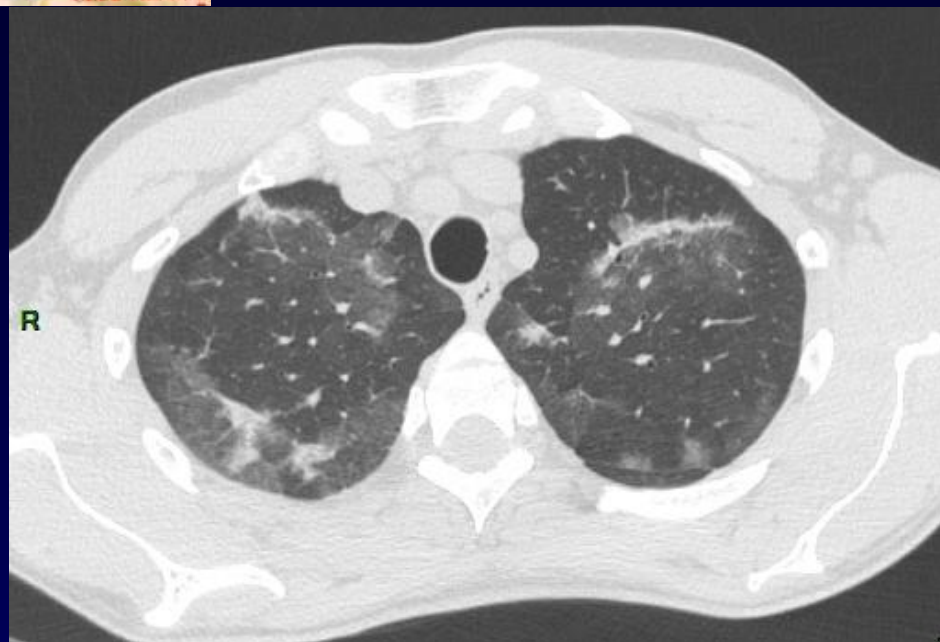**5 Janvier 2010**



**Diagnostic ?**

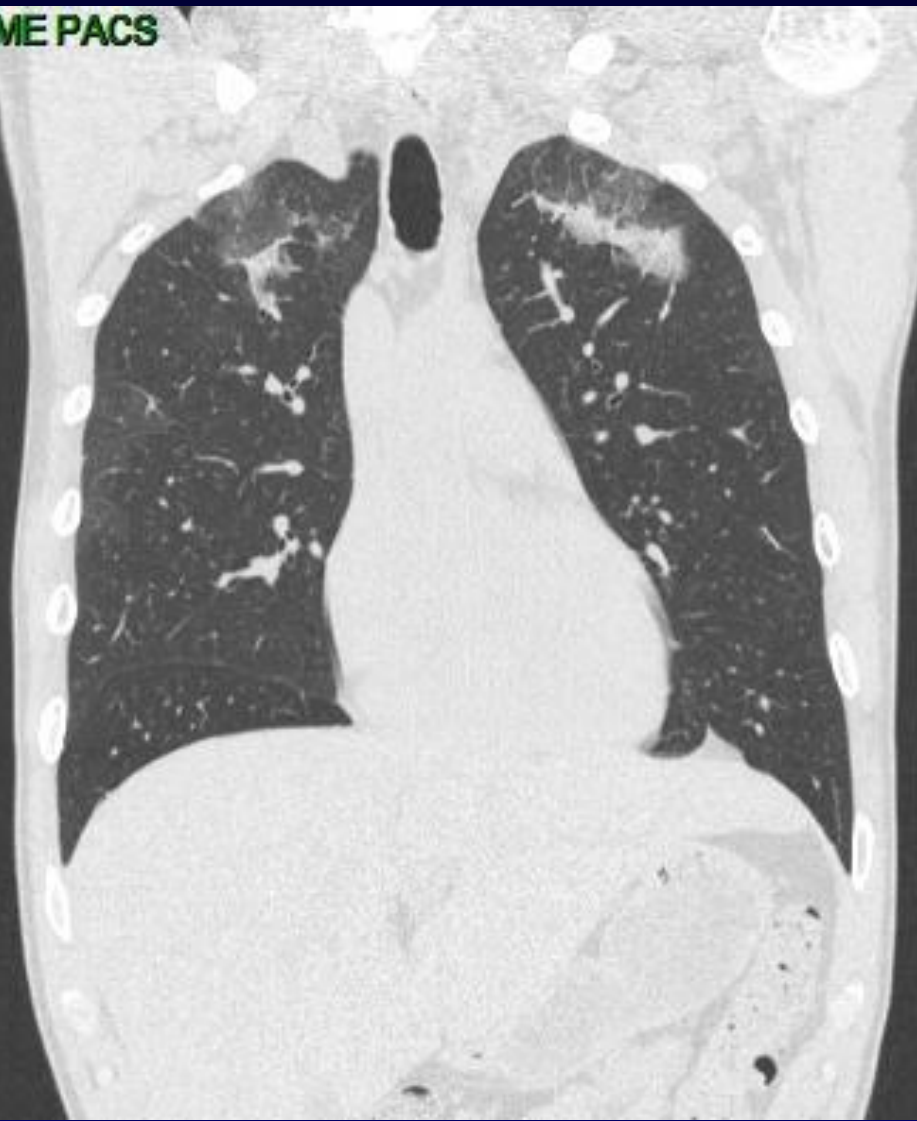

**Voulez vous un examen TDM?**

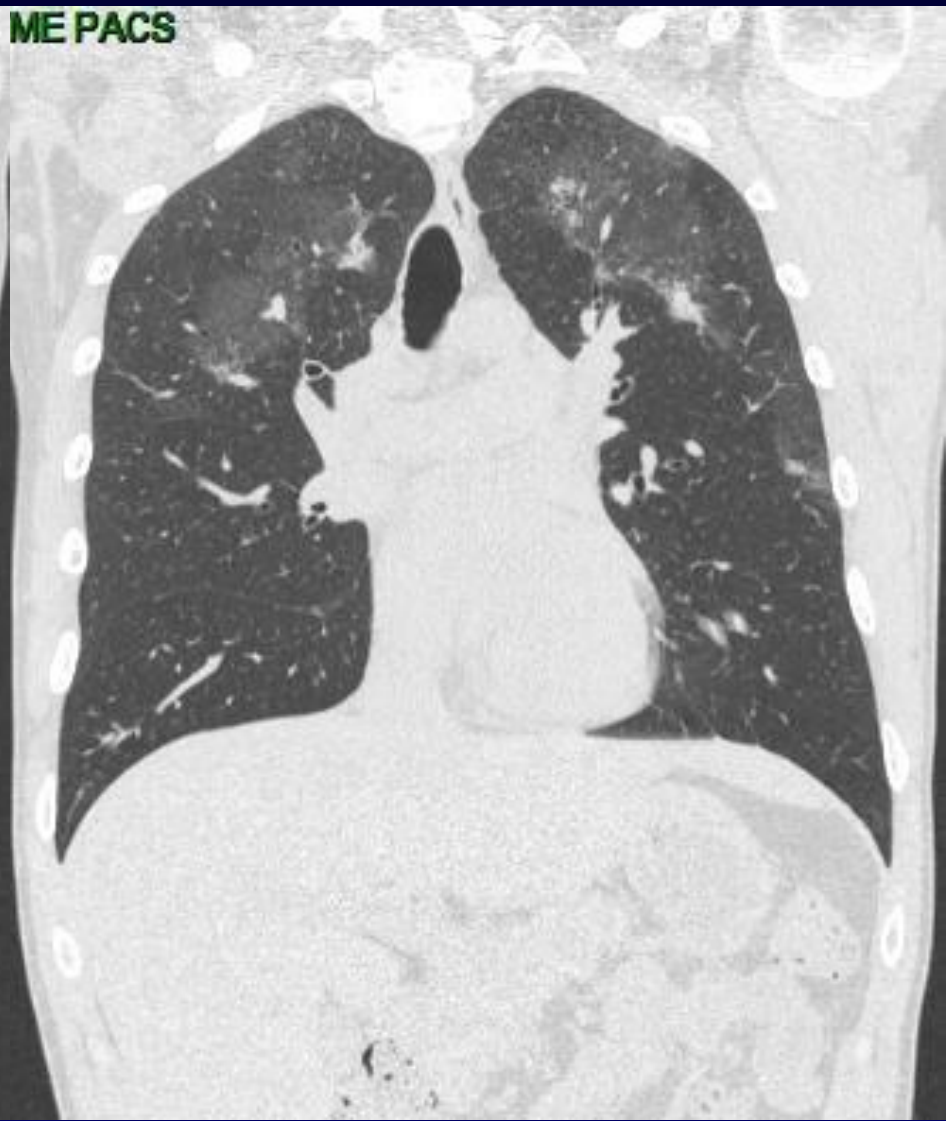



**HYME PACS**

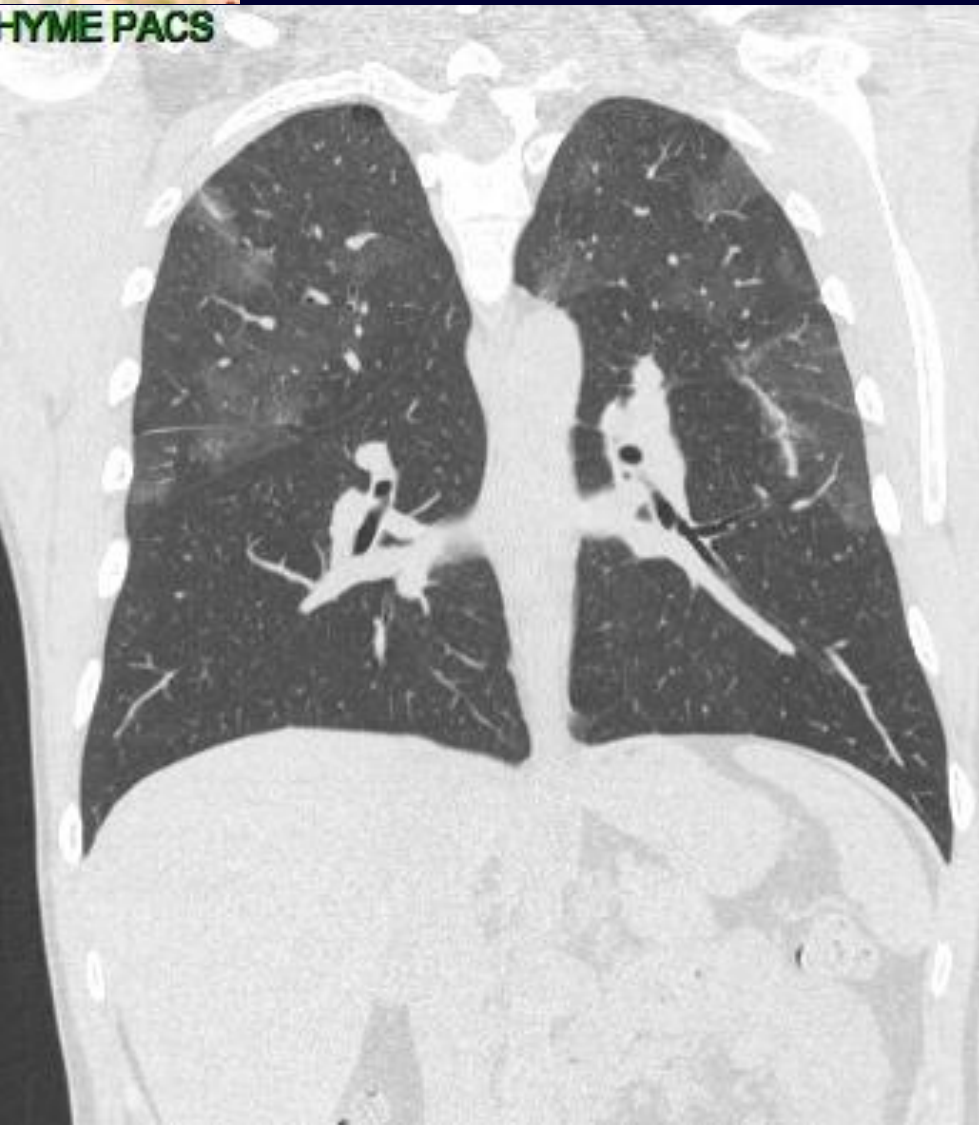

**ME PACS**

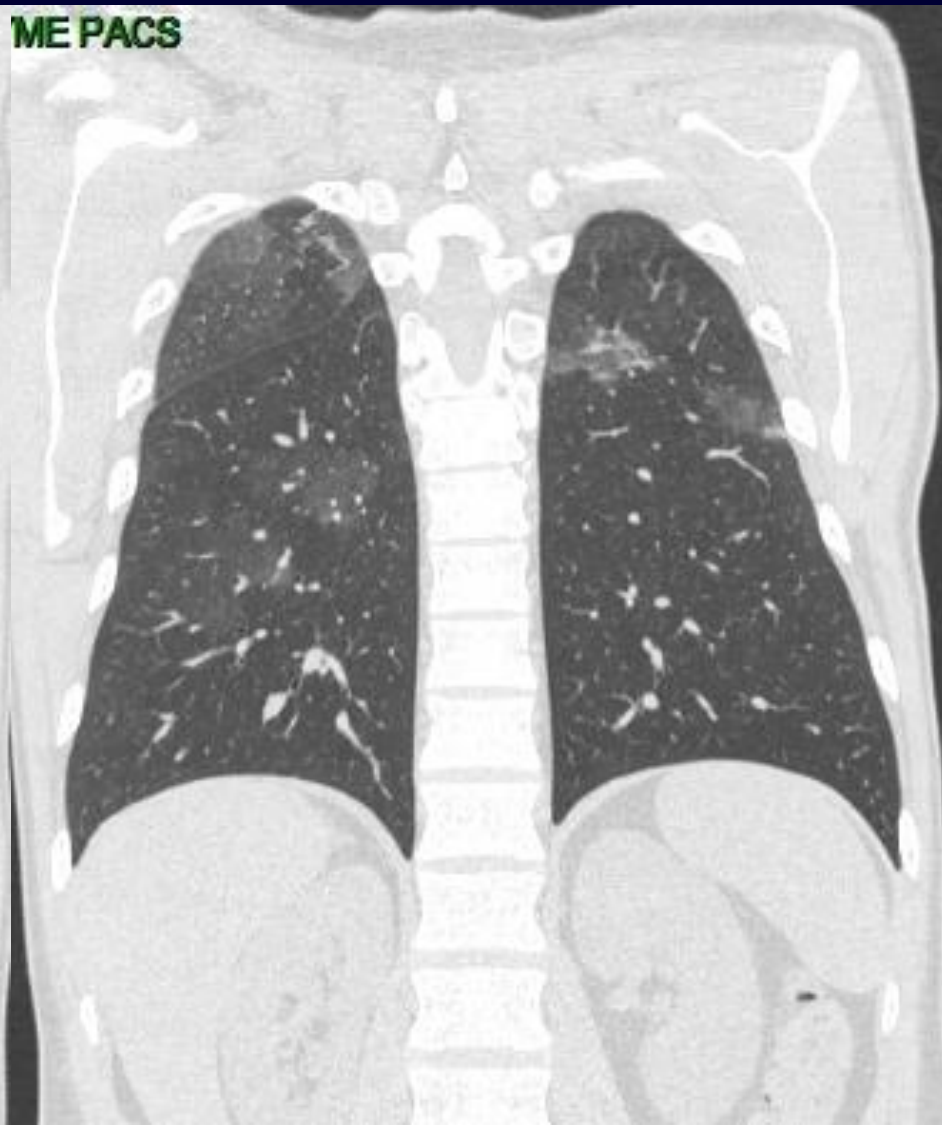



**HYME PACS**

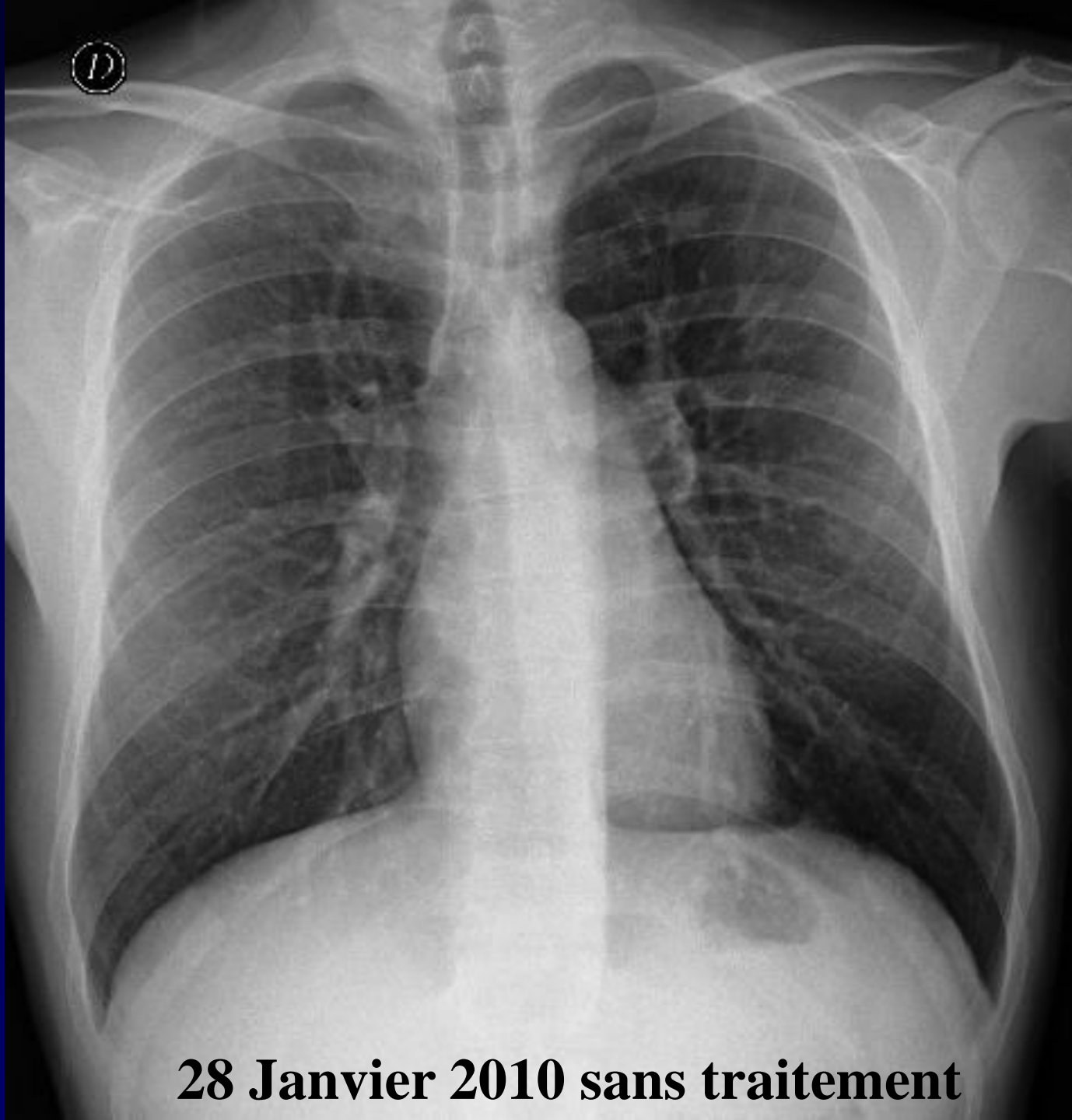
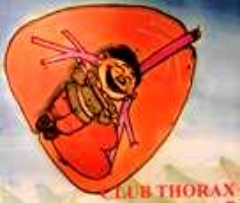

**ME PACS**





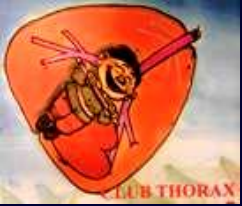**Diagnostic ?**



**28 Janvier 2010 sans traitement**



**Bilan sanguin?**



**NFS:**

**GB: 11 000/mm<sup>3</sup>**

**PN Eosinophile: 1 450/mm<sup>3</sup>**

**Hb: 13,9 g/dl**

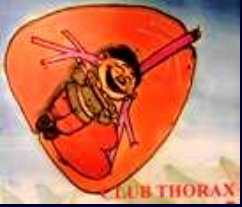**Plaquettes: 533 000/mm<sup>3</sup>**

**CRP: 14 mg/L**

**Bilan hépatique normal.**



**Diagnostic ?**



# Diagnostic

**pneumopathie à éosinophiles**

**Etiologie parasitaire ? Interrogatoire négatif / sérologies négatives**

**LBA: Eosinophilie : 2%**